

Kasuistik 08-21

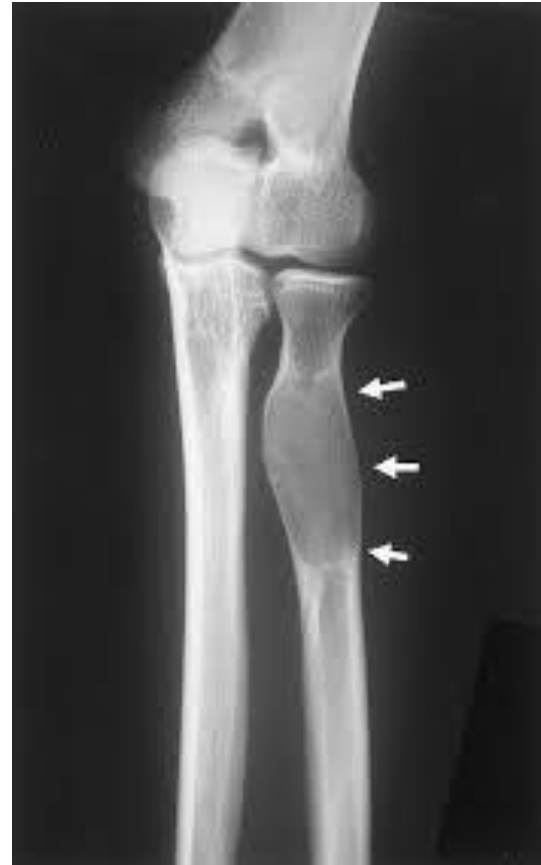26-jähriger Mann

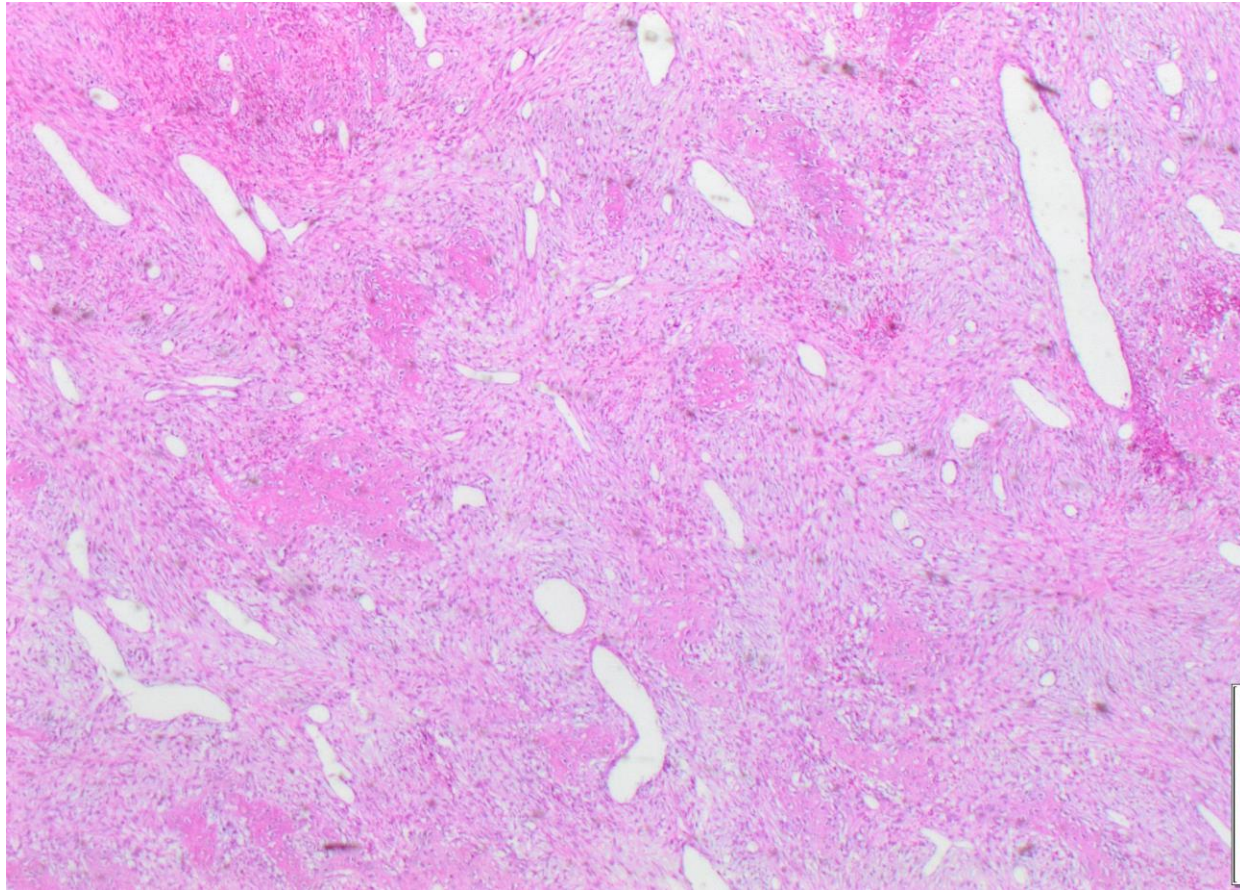
Schwellung & Schmerzen

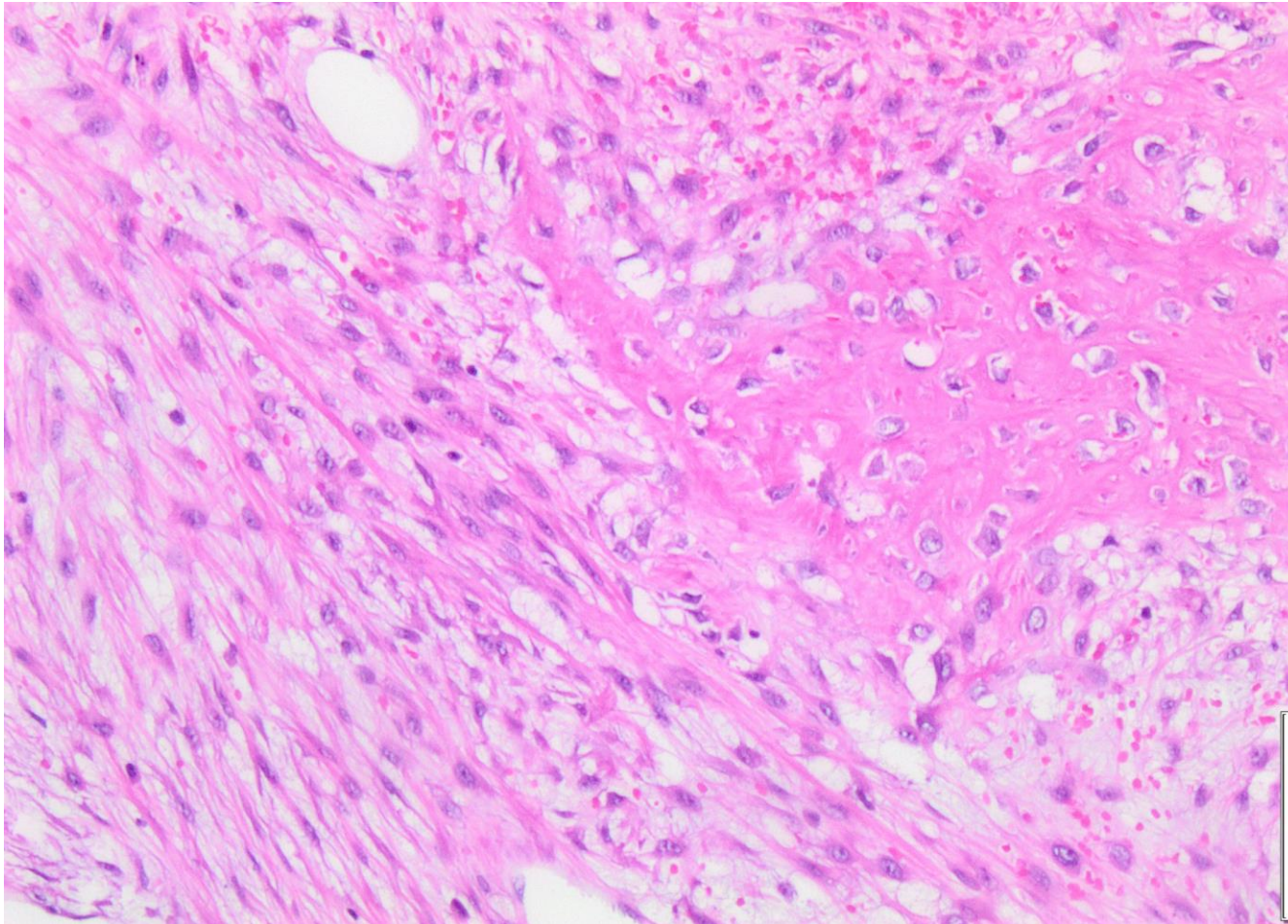
proximaler Unterarm

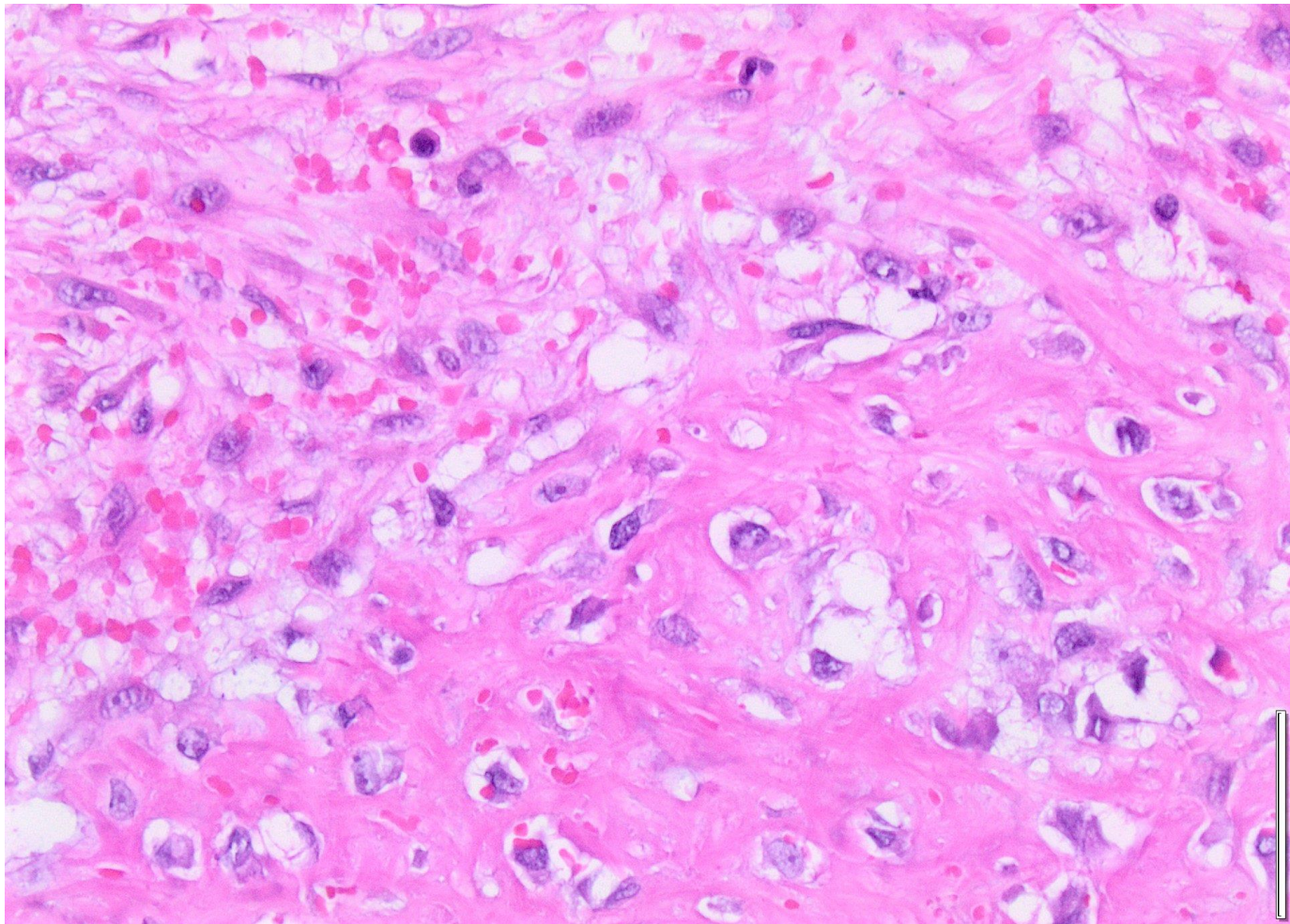
Befund

4 cm teils zystische Auftreibung
des proximalen Radius









Kasuistik 08-21

Welche Zusatzuntersuchungen beauftragen Sie?

Welche Diagnose stellen Sie?